

N a g a s a k i E y e C l i n i c

長崎眼科クリニック

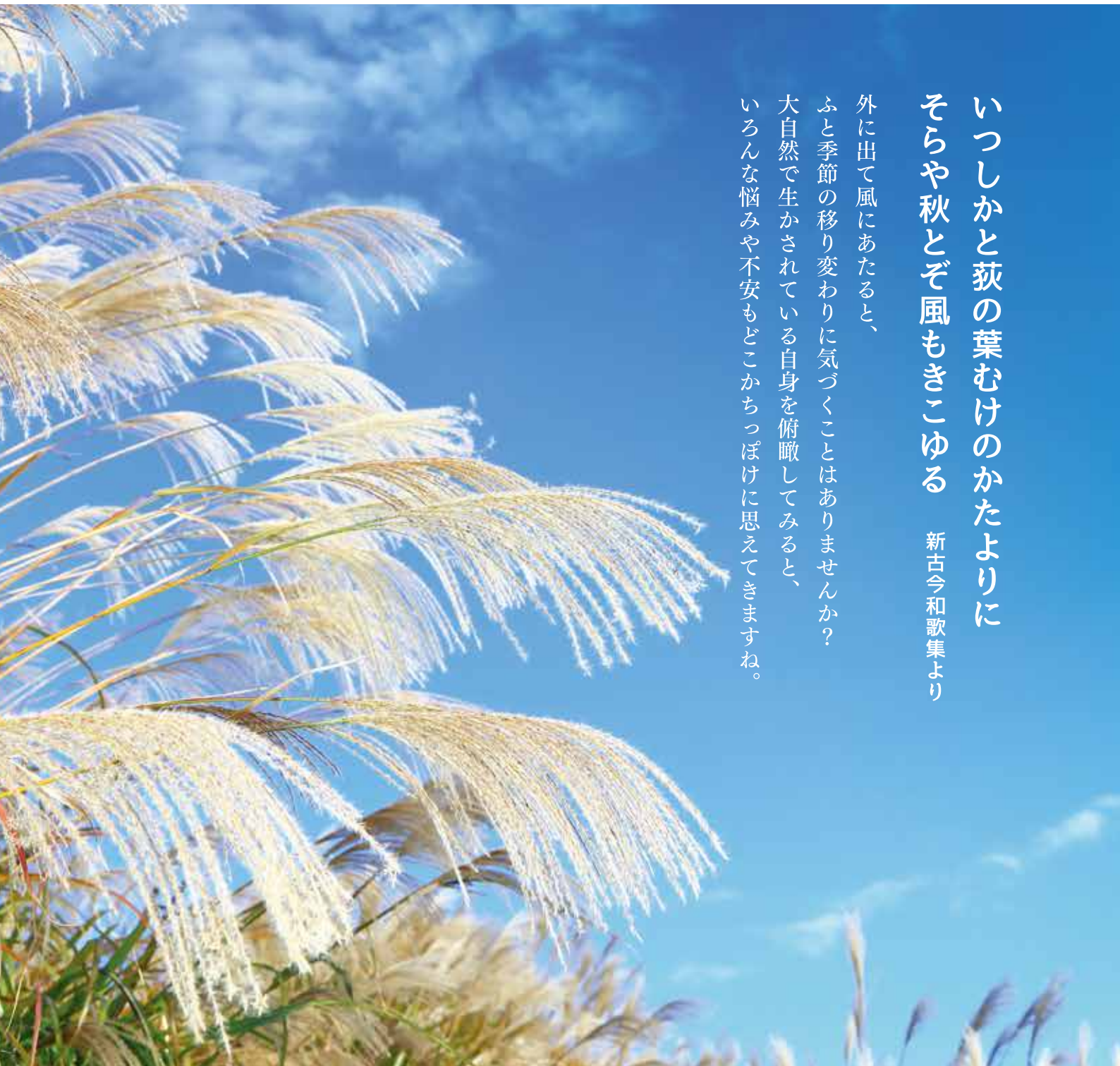NEWS

vol. **7**
2021.8 発行



いつしかと荻の葉むけのかたよりに
そらや秋とぞ風もきこゆる 新古今和歌集より


外に出て風にあたると、
ふと季節の移り変わりに気づくことはありませんか？
大自然で生かされている自身を俯瞰してみると、
いろんな悩みや不安もどこかっぽけに思えてきますね。



👁️ OCTでなにが分かるの？

眼科の検査機器は日進月歩の進化をしており、特に最近開発された光干渉断層計(OCT)の登場によって、眼疾患の診断能力が飛躍的に向上しています。今回はOCTについて述べてみます。

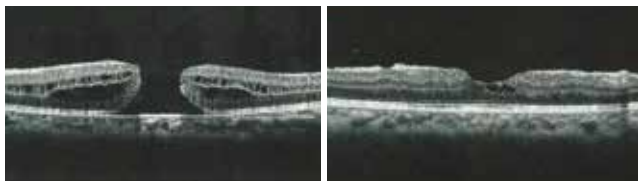
OCTとは網膜の断面画像を撮影できる器械です。従来の眼底検査では網膜の表面しか観察できませんでしたが、OCTにより網膜の立体構造がわかるようになり、網膜疾患の正確な診断ができるようになりました。では、どのような病気の診断に役立つのでしょうか。



① 様々な網膜疾患

① 黄斑円孔

黄斑部とは網膜の中心部で、実際に物を見ているところです。黄斑円孔とは黄斑部に穴があく疾患で視力が低下します。早期の手術で視力が回復することがあります。

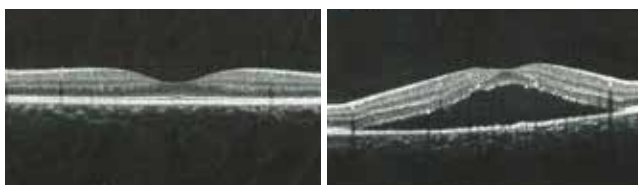

〈黄斑円孔術前〉

〈黄斑円孔術後〉
円孔は閉鎖している。

② 中心性漿液性脈絡膜症

黄斑部にむくみが生じ、部分的に網膜が剥がれる病気です。物が歪んだり、小さく見え、中心暗点や視力低下をきたします。中年男性に多く、過労やストレスが原因で起こります。原因を防ぐことにより回復することが多いです。

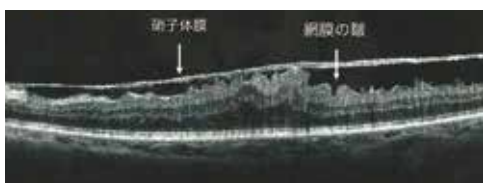


〈正常人の黄斑部のOCT画像〉
黄斑部はくぼんでいる

〈中心性漿液性脈絡膜症〉
網膜の下に水が溜まっている。

③ 黄斑上膜

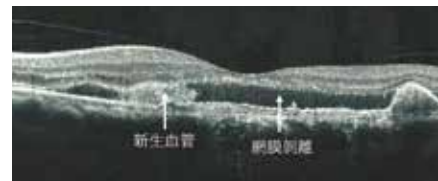
網膜に付着した硝子体が収縮してセロファン状の膜になり、網膜に皺が寄る状態です。物が歪んでみえます。手術で膜を除去します。



〈黄斑上膜〉網膜に硝子体膜が付着し、網膜は肥厚し皺がよっている。

④ 加齢黄斑変性


加齢により黄斑部に障害が起こる病気です。滲出型では網膜の下にある脈絡膜から新生血管が網膜の下に伸び、網膜に障害を起こします。特殊な薬を眼内に注射することにより治療します。




〈加齢黄斑変性(滲出型)〉
新生血管および網膜剥離を認める。

② 緑内障

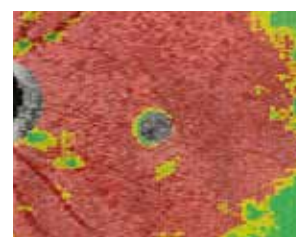
緑内障では網膜神経線維層(RNFL)が薄くなり、視野が欠けてきますが、視野異常が出てくる前に RNFL が薄くなります。OCT では RNFL の厚さが測定できますので、緑内障の早期発見に役立ちます。




〈前視野緑内障のOCT画像〉
赤い部分はRNFLが菲薄化した部分



〈同症例の視野〉
視野欠損はない



〈緑内障のOCT画像〉
赤い部分はRNFLが菲薄化した部分



〈同症例の視野〉
色の濃い部分が視野欠損部位

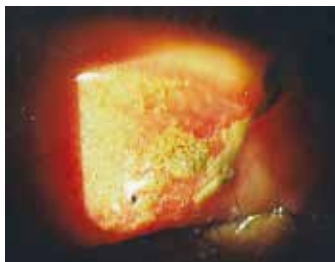

小児の眼外傷について

小児の眼外傷は眼科外来でよくみられる疾患で、
場合によったら失明に至るケースもあります。
今回は小児の眼外傷および対処の仕方について述べてみます。

① 砂などの固形物が眼に入った場合

小さい子供さんが砂場で遊んでいて泥や砂などの異物が眼に入ったりする場合があります。その際は眼の周りの汚れや異物を軽く洗顔して除去し、眼科へ連れてきてください。眼科に来られたら、顕微鏡を見ながら可能な限り異物を除去します。特に上眼瞼の裏側に異物がある場合は痛みも強く、角膜にも傷がついていることが多いです。異物が取れたら痛みは軽減しますが、痛みで眼が開けられず処置できない場合には、麻酔薬を点眼したら眼がぱっちり開きますので、その状態で除去します。



〈結膜異物〉
上眼瞼を翻転したら、上眼瞼結膜に砂が付着している。

② 液体や粉末状のものが眼に入った場合

学校や家庭で薬剤や洗剤、あるいはライン引き用の消石灰が眼に入ることがあります。その際は水道水で良いので、直ちに洗眼することが大切です。何もしないで眼科を受診しようとは思わないでください。角膜に傷がついている際は洗眼で痛みがあるかもしれませんが、我慢して行って下さい。特にアルカリ性のものは予後が悪いので、10分以上は洗眼が必要です。眼科に来られたら、角膜の傷の程度を見ながら、大量の生理食塩水で洗眼します。

③ 眼を打撲した場合

重度の眼外傷の原因として小学生は遊びふざげが多く、中・高校生はスポーツが多いといわれています。眼外傷を起こしやすいスポーツは、テニス、野球・ソフトボール、バドミントンの頻度が高いといわれております。サッカーやバスケットボールは眼の外傷としての頻度は高くないようです。ボールが大きいので、直接眼球に力が加わらないためと思われれます。たしかに眼瞼が腫れていたり、眼瞼皮下出血があるケースは眼球自体に異常がないことが多いです。力が眼瞼に吸収され、眼球へのダメージが小さくなるためと思われれます。

④ 外傷性前房出血

打撲により前房(角膜と虹彩の間)に出血が起こる状態です。当院にても年に3~4人ほど見られます。治療は受傷眼に眼帯をして自宅にての起坐位安静つまり座った状態での安静が基本です。重力により出血を下方に沈殿させるためです。また虹彩と水晶体の癒着を防ぐために散瞳薬を投与したり、抗炎症薬の点眼を行います。さらに血管強化薬も内服して貰います。出血が前房中に充満して、眼圧が上昇した場合は眼圧を下げる点眼薬や内服薬を投与します。通常は徐々に出血が吸収していきませんが、安静が守られないと再出血が起こります。再出血は受傷後2~5日で起こりやすく、出血の程度は重いことが多いです。出血が引かず、眼圧が高い状態が続くと、視神経が傷んだり、あるいは出血の成分が角膜にしみ込んで、失明する事がありますので、外科的に除去します。



〈前房出血〉
前房中に出血がみられ、重力の関係で出血は下方に沈み、鏡面形成がみられる。



〈隅角離開〉
前房出血後にみられた隅角離開。
隅角(角膜と虹彩の境目)は外傷により開大している。

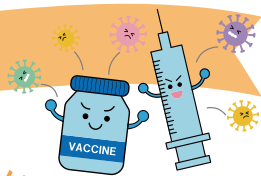
⑤ 網膜の病変

打撲により網膜が白く濁ったり(網膜振盪症)、網膜出血が起こることがあります。その際は放置しても徐々に消失します。怖いのは網膜に裂孔が生じたり、網膜剥離が起こることです。当院でも中学生が野球の軟式ボールのフライを取り損ねて、眼球を打撲し、網膜剥離が起こったため、公立八女総合病院で手術した症例を経験しております。そこで眼打撲の患者は必ず散瞳薬を用いて、瞳を開いて検査するようにしております。



〈網膜振盪症〉
打撲により、網膜は白く濁っている。

院長コラム VOL.4



しっかりと感染予防をし、
ウィズコロナでの生き方をしましょう。

依然として新型コロナウイルスが猛威を振るっております。ワクチン接種も始まっており、私も集団接種に月に2回ほど出務しておりますが、八女市は接種が遅れており、全ての人に行き渡るのはまだまだ先の様です。特に趣味のない私にとって、月に1回ほど、お気に入りの小料理屋でお酒を飲みながら、美味しい料理を食べるのが楽しみでしたが、それもできず残念です。

中世のペストがルネサンスを招いたように、新型コロナウイルスは新しい時代を招き入れるといわれております。感染リスクを減らすため、人との接触を避けることや、ソーシャルディスタンスを保つことなど、生活様式の大きな変容が求められております。会議や講演会も

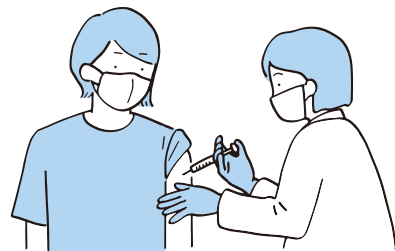長崎眼科クリニック

院長 長崎 比呂志

日本眼科学会専門医、医学博士。鹿児島大学医学部を卒業後、久留米大学などで勤務し大牟田市立総合病院眼科部長を経て、平成17年4月に長崎眼科クリニックを開業。眼科疾患一般に対して診療。特にお子さんの遠視や弱視などの小児眼科や糖尿病網膜症、網膜剥離などの眼底疾患に力をいれている。



Webで行われるようになり、それに伴いIT技術がますます進歩していくと思われま。コロナの収束の目処が立っていないことから、ピフォーコロナには戻れませんし、ウィズコロナとしての新しい生き方が求められます。それに対応できるよう気持ちを切り替えていきたいと思ひます。



初めてのコンタクトは、
長崎コンタクトレンズ WISH で。



コンタクトレンズの普及率は年々高くなり、若年者でもコンタクトレンズを装用する人が増えました。しかし正しい使い方をしないと様々な合併症が起こり、ひどい場合は視力が低下し失明してしまうこともあります。

今回は非常に難治性であるアカントアメーバー角膜炎の症例を紹介しします。

～健やかな瞳のために～

長崎コンタクトレンズ

WISH

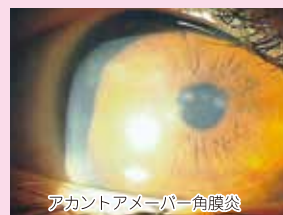tel.0943-22-6123

〒834-0063 福岡県八女市本村 936-1

☆公式サイト 検索

アカントアメーバー角膜炎 ▼▼▼▼▼

雑貨屋で購入した1カ月タイプのカラーコンタクトレンズ(カラーCL)を2年前より使用していたが、右眼の眼痛、羞明を自覚し来院しました。抗菌薬点眼で改善しないため大学病院へ紹介したところ、アカントアメーバー角膜炎と診断され、入院治療となりました。アカントアメーバーは水道水の中に生息しており、不適切なCLケアによって角膜炎が発症します。治療は困難を極め場合によたら失明に至る恐ろしい病気です。適切なレンズケアが大切であるとともに、雑貨屋でのCL購入は絶対に止めて下さい。



LINE ☆公式ページ開設!!

この度、長崎コンタクトレンズ WISH のLINE アカウントができました。お得な情報や目の健康に関する知識やコンタクトレンズのケア情報まで配信しています。右のQRコードよりご登録ください。LINE予約もできます。是非ご利用ください。



※健康保険証をご持参ください。
※コンタクトレンズは高度管理医療機器です。眼科医の処方によりお求めください。

◎お問い合わせ

Nagasaki Eye Clinic

長崎眼科クリニック

tel.0943-22-6123

〒834-0063 福岡県八女市本村 936-1

☆公式サイト 検索

